

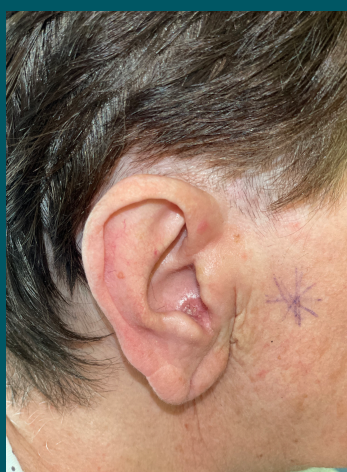

„ Technika flip-flop i rekonstrukcja z płata ze skrawka w leczeniu rekonstrukcyjnym ubytków po resekcji nowotworów skóry małżowiny usznej ”

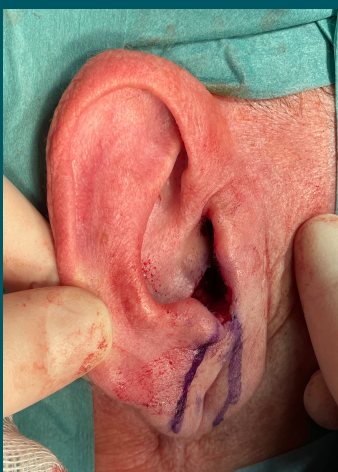
lek. Karolina Stolarczyk, lek. Karolina Rogala, Dr hab. n. med. Marcin Frączek, Dr hab. n. med. Tomasz Zatoński, Prof. UMW

W prezentowanej pracy retrospektywnie porównano efekt estetyczny, onkologiczny oraz funkcjonalny małżowiny usznej pacjentów, podanych zabiegom rekonstrukcyjnym po resekcji nowotworu złośliwego. Wszyscy pacjenci zostali poddani jednoetapowemu zabiegowi resekcji z rekonstrukcją. Operacje przeprowadzono w Klinice Otolaryngologii, Chirurgii Głowy i Szyi we Wrocławiu w latach 2019 - 2021 z wykorzystaniem techniki flip-flop lub rekonstrukcji z płata ze skrawka. Do zabiegu zakwalifikowano pacjentów z podejrzeniem npl małżowiny usznej. Najczęściej występującym nowotworem był rak podstawnokomórkowy. Wszyscy pacjenci niezależnie od wybranej techniki zostali zoperowani radykalnie. Doświadczenia kliniczne oraz ocenę efektu onkologicznego, estetycznego i funkcjonalnego przez operatora oraz pacjenta przedstawiono w poniższej tabeli.

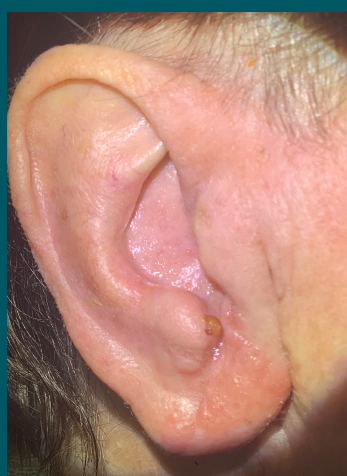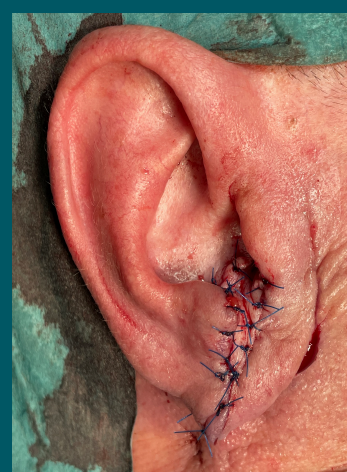Rekonstrukcja z płata ze skrawka



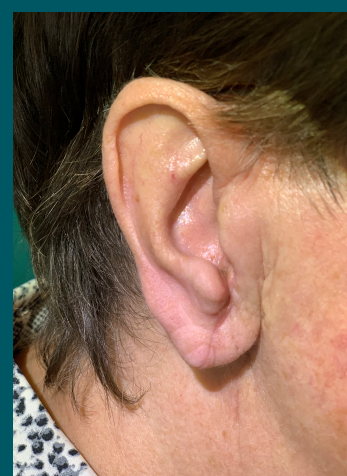Przed zabiegiem



W trakcie zabiegu

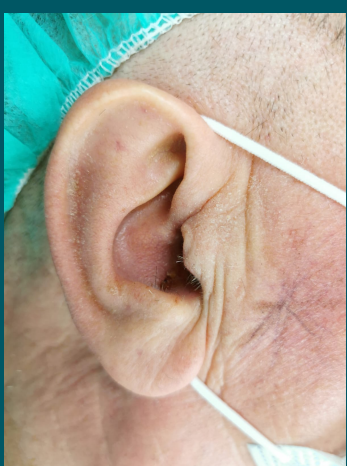

14 dni po zabiegu

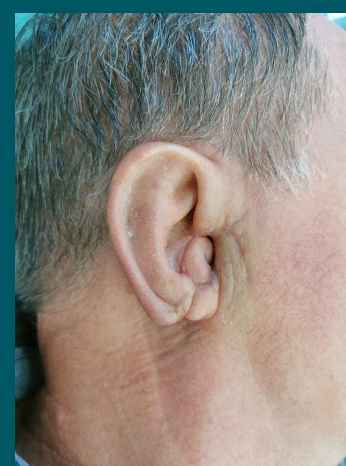


30 dni po zabiegu

Technika flip-flop



Przed zabiegiem



30 dni po zabiegu

Rodzaj techniki

Rekonstrukcja z płata ze skrawka		Technika flip-flop	
zalety	wady	zalety	wady
<ul style="list-style-type: none"> Możliwość rekonstrukcji większych ubytków Możliwość rekonstrukcji ubytków przewodu słuchowego zewnętrznego Lepszy efekt estetyczny 	<ul style="list-style-type: none"> Większe ryzyko martwicy Dłuższy czas zabiegu Dłuższy czas gojenia 	<ul style="list-style-type: none"> Krótszy czas zabiegu 	<ul style="list-style-type: none"> Bardziej zauważalne zmiana kształtu małżowiny Większa trudność w utrzymaniu higieny małżowiny po zabiegu