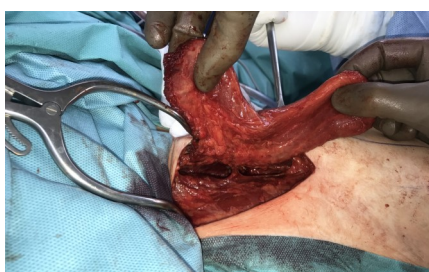
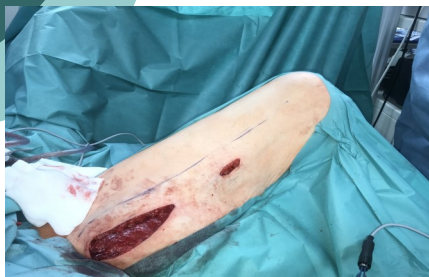
Rekonstrukcja ubytku języka wolnym płatem z mięśnia smukłego uda u pacjentów leczonych operacyjnie z powodu raka płaskonabłonkowego jamy ustnej.

Adrian Andrzejczak, Małgorzata Żebrowska, Adam Nawrocki, Agnieszka Wawrzecka, Janusz Klatka

Klinika Otolaryngologii i Onkologii Laryngologicznej Uniwersytetu Medycznego w Lublinie



Leczenie operacyjne obok radio/radiochemioterapii jest jednym ze sposobów radykalnego leczenia nowotworów złośliwych jamy ustnej. Niezwykle przydatna szczególnie w operacjach zaawansowanych przypadków tej choroby staje się umiejętność wykorzystania wolnych ukrwionych przeszczepów tkankowych. Szeroki wachlarz możliwości jakie dają wolne płaty pozwala w lepszym stopniu dopasować przeszczep do ubytku pooperacyjnego niż w operacjach bez zastosowania tej metody. To przekłada się na funkcję aparatu żucia, połykania, mowy. Wpływa na ostateczny efekt kosmetyczny, a nierzadko umożliwia przeprowadzenie operacji w przypadkach które dotychczas ze względu na zaawansowanie miejscowe uznawane były za nieoperacyjne.

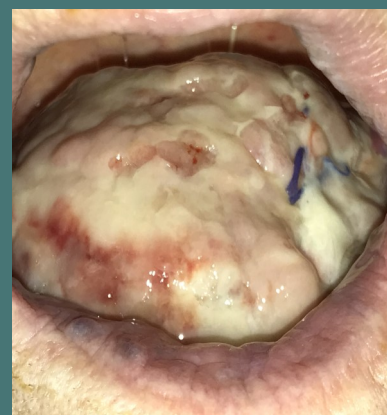
W 2021 roku w Klinice Otolaryngologii i Onkologii Laryngologicznej w Lublinie przeprowadzono dwie operacje w których użyto wolnego płata z mięśnia smukłego uda do zaopatrzenia ubytku jamy ustnej po resekcji guza języka. U obu pacjentów był to rak płaskonabłonkowy, stopień dojrzałości histopatologicznej G2.

U pierwszego z operowanych pacjentów był to guz o zaawansowaniu klinicznym T4N0M0. Usunięto całą lewą połowę języka z dnem jamy ustnej. Drugi z pacjentów o zaawansowaniu T3N0M0 przebył hemiglosektomie wraz z resekcją dna jamy ustnej po stronie prawej.

U obu pacjentów pobrano mięsień smukły uda z kończyny dolnej strona lewa z nacięcia skóry dł. 10 cm po przyśrodkowej stronie uda, od spojenia łonowego. Uwidoczniono brzusiec mięśnia, odpreparowano, zlokalizowano pęczek naczyniowo nerwowy. Z oddzielnego ciecica poniżej poprzedniego odcięto dystalny odcinek brzuśca, następnie proksymalny. Przecięto szypułkę naczyniową płata i nerw zaopatrujący ruchowo mięsień.

Wykonano zespolenie naczyniowe koniec do końca, w obu przypadkach użyto naczyń twarzowych. Tętnice połączone za pomocą pojedynczych szwów. W każdej szypułce zespolono dwie żyły staplerami naczyniowymi. Nerw zaopatrujący ruchowo włókna mięśniowe płata połączono z pozostawionym po resekcji proksymalnym zakończeniem nerwu podjęzykowego koniec do końca.

Gojenie w obu przypadkach przebiegło prawidłowo, powstało pełne zespolenie mięśnia smukłego z sąsiadującymi tkankami, ruchomość języka dobra. Po okresie żywienia za pomocą zgłębnika żołądkowego około 12 dni pacjenci połykają płyny i pokarmy.



WNIOSKI

Wydaje się że użycie wolnego płata z mięśnia smukłego uda jest optymalną metodą zaopatrzenia rozległych ubytków tkanek po resekcji guza języka.